




## Hallazgos clínico patológicos en una yegua criolla con pitiosis cutánea y salmonelosis secundaria


Samantha Araceli García López\*<sup>1</sup>

 0000-0002-0874-881X

Marina Guadarrama Olhovich\*<sup>1</sup>

 0000-0002-3557-0412

Fernanda Castro Dosal<sup>1</sup>

 0000-0002-0668-9174

Patricia Galván Vela<sup>1</sup>

 0000-0002-2344-5964

<sup>1</sup>Universidad Nacional Autónoma de México.  
CDMX, México.

\* Autores para correspondencia:  
Correo electrónico:  
sam.glopez15@gmail.com  
marinagolhovich@gmail.com

### Resumen

**Descripción del caso.** Potranca, hembra, criolla, de 3 años. Presentó anemia ligera y lesiones en los miembros con apariencia ulcerada, pruriginosa, multinodular, con zonas alopecias y mal delimitadas.

**Hallazgos clínicos.** Paciente débil, de condición corporal (cc) 2.5/5, mucosas pálidas, tiempo de llenado capilar retardado y fiebre.

**Pruebas de laboratorio.** Los resultados de laboratorio más relevantes fueron anemia persistente, hiperproteinemia, hiperfibrinogenemia, disminución en la relación pt/Fb, leucopenia, neutropenia, linfopenia. Disminución de la urea, hipoglucemia, hipocalcemia, hipofosforemia, hipocreatinemia, hiperbilirrubinemia, incremento de AST, incremento de CK, hipoalbuminemia, hiperglobulinemia, hipocloremia, disminución del bicarbonato y acidosis metabólica por acumulación de ácidos. En la citología, raspado cutáneo y la impronta se encontraron leucocitos asociados a inflamación. Los diagnósticos diferenciales fueron anemia infecciosa equina, piroplasmosis, habronemiasis y pitiosis cutánea equina.

La prueba diagnóstica más relevante fue la necropsia; macroscópicamente la yegua presentó hidropericardio, edema, úlceras gástricas, congestión en los riñones y en la región retroperitoneal un hematoma interno. Microscópicamente se encontraron bacterias bacilo corto grampositivas y gramnegativas, hifas septadas y numerosos neutrófilos en la submucosa gástrica. Las lesiones de piel tuvieron diagnóstico morfológico de dermatitis y paniculitis piogranulomatosa grave multifocal con numerosas hifas intralesionales Grocott positivas, compatibles con *Pythium insidiosum*.

**Tratamiento y evolución.** Limpieza y pomada local yodada en las heridas, sulfas, trimetoprima, fenilbutazona, flunixin de meglumine, ceftiofur, triamcinolona, aminoácidos y ozonoterapia. La paciente mantuvo una mala evolución clínica, entró en sepsis y murió. El estudio *post mortem* confirmó la infección por pitiosis y se diagnosticó salmonelosis.

Recibido: 2022-06-21

Aceptado: 2022-11-14

Publicado: 2023-01-18

Información y declaraciones adicionales  
en la página 14

© Derechos de autor:

Samantha Araceli García López *et al.* 2022

acceso abierto 



Distribuido bajo una Licencia Creative Commons  
Atribución 4.0 Internacional (CC-BY 4.0)

### Una forma de citar este artículo:

García-López SA, Guadarrama-Olhovich M, Castro Dosal F, Galván-Vela P. Hallazgos clínico patológicos en una yegua criolla con pitiosis cutánea y salmonelosis secundaria. *Clinica veterinaria: abordaje diagnóstico y terapéutico.* 2022;8:e81202288. doi: 10.22201/fmvz23958766e.2022.8.81.

**Relevancia clínica.** En este caso se consideró *Pythium insidiosum* como diagnóstico presuntivo, debido a la historia clínica de la paciente, los hallazgos clínico-patológicos y los hallazgos encontrados en la necropsia.

**Palabras clave:** Anemia; Oomiceto; Tinción de Grocott; Inflamación crónica; *Kunkers*.

## Pathological clinical findings in a creole filly with cutaneous pythiosis and secondary salmonellosis

### Abstract

**Case description.** Three year-old creole filly with mild anemia and limb injuries with ulcerated, pruritic, multinodular appearance and well delimited alopecia regions.

**Clinical findings.** The filly was weak, the body condition score was 2.5/5, mucous membranes were pale with delayed capillar refill time and fever.

**Laboratory tests.** The most relevant laboratory results were persistent anemia, hyperproteinemia, hyperfibrinogenemia, decrease in pt/Fb ratio, leukopenia, neutropenia, lymphopenia, low urea value, hypoglycemia, hypocalcemia, hypophosphoremia, hypocreatinemia, hyperbilirubinemia, high level of ast, high level of ck, hypoalbuminemia, hyperglobulinemia, hypochloremia, decreased bicarbonate and metabolic acidosis due to acid accumulation. Cytological examination and skin scraping revealed leukocytes associated with inflammation. Differential diagnoses were equine infectious anemia, piroplasmiasis, habronemiasis and equine cutaneous pythiosis. The most valuable test was necropsy; macroscopically the filly presented hydropericardium, edema, gastric ulcers, congestion in the kidneys and an internal hematoma at retroperitoneal cavity. Microscopically gram-positive, gram-negative bacillus, fungal hyphae stained positive for Grocott's methenamine silver stain (GMS) and several gastric neutrophils in the submucosa were observed. Morphological diagnosis was dermatitis and severe multifocal pyogranulomatous panniculitis with several positive Grocott intral-lesional hyphae, compatible with *Pythium insidiosum*.

**Treatment and evolution.** Cleaning and local ointment iodized on wounds, sulfas, trimethoprim, phenylbutazone, meglumine flunixin, ceftiofur, triamcinolone, amino acids and ozone therapy. The patient maintained a poor clinical evolution, went into sepsis and died. The post-mortem study confirmed pythiosis infection and salmonellosis was diagnosed.

**Clinical relevance.** In this clinical case, *Pythium insidiosum* was considered as a presumptive diagnosis, due to the patient's medical history, clinical-pathological findings and necropsy.

**Keywords:** Anemia; Oomycete; Grocott stain; Chronic inflammation; *Kunkers*.

## Descripción del caso

En el Área de Patología Clínica del Departamento de Patología de la FMVZ-UNAM, se recibieron muestras para bioquímica clínica y hemograma de una potranca, hembra, criolla, de 3 años de edad, porque presentaba lesiones en la piel de los miembros con apariencia ulcerada, pruriginosa, multinodular, con zonas alopecicas y mal delimitadas. Además de anemia ligera. El animal provenía de Tlacotalpan, Veracruz, estado que se caracteriza por un clima tropical y húmedo (Figuras 1 y 2).

## Hallazgos clínicos e interpretación

Cuando ingresó al hospital, se le realizó un examen físico, donde se observó a una potranca, deprimida, débil, con cc 2.5/5, mucosas pálidas, tiempo de llenado capilar retardado, fiebre, taquicardia y anemia (hematocrito (HT) 0.23 L/L, valor de referencia 0.32-0.52 L/L). Debido a los hallazgos clínicos, los diagnósticos diferenciales fueron anemia infecciosa equina, piroplasmosis, habronemiasis y pitiosis.

## Tratamiento y evolución

Plan previo: ivermectina (0.2 mg/kg PO PO), negasun local en las heridas y sulfas trimetoprima (15 mg/kg PO BID).

Plan terapéutico, día 1: fenilbutazona (2.2 mg/kg IV SID) y aminoácidos IV.

Plan terapéutico, día 2: flunixin (1.1 mg/kg IV SID), ceftiofur (2.2 mg/kg IV BID) y triamcinolona (0.3 mg/kg PO).

Plan terapéutico, día 7: ozonoterapia y limpieza de las heridas con yodo espuma y pomada yodada.

Al llegar al Hospital para Équidos de la FMVZ-UNAM, a la potranca se le tomaron muestras de sangre para descartar anemia infecciosa equina (fueron negativas al estudio por Coggins) y piroplasmosis (negativo al estudio por ELISA). Por lo tanto, se decidió considerar a *Pythium insidiosum* como diagnóstico presuntivo. El día 7, comenzó con sesiones de ozonoterapia en las heridas de la piel, y localmente, las heridas se le siguieron lavando con yodo espuma, pomada yodada, y al final, se le vendaban. Pasaron los días, y la yegua tuvo una mejora marcada en las lesiones de la piel (Figuras 3 y 4). El día 16 por la mañana, la yegua comenzó con taquicardia, nistagmos, temblores musculares, movimientos de carrera y mucosas ictéricas; ese día, la paciente entró en sepsis y murió.

## Pruebas de laboratorio

En el Laboratorio de Patología Clínica del Departamento de Patología de la FMVZ-UNAM, se le realizaron pruebas diagnósticas, hemograma, bioquímica, urianálisis, citología e impronta (Cuadro 1). El día uno, el resultado fue anemia moderada, leucocitosis por neutrofilia, hiperproteinemia, hiperfibrinogenemia y disminución de la relación PT/FB por inflamación crónica. Posteriormente se realizaron los estudios de seguimiento, que arrojaron persistencia de la anemia y evolución progresiva a leucopenia. El día 16, se realizó el último hemograma control, antes de que la yegua falleciera, y los resultados mostraron anemia muy severa por inflamación y pérdi-

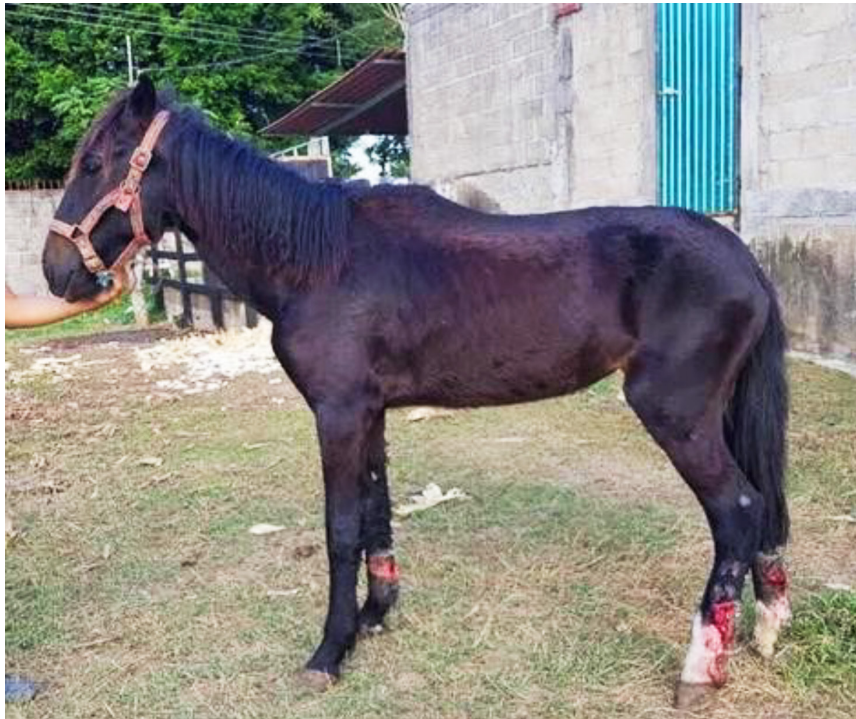
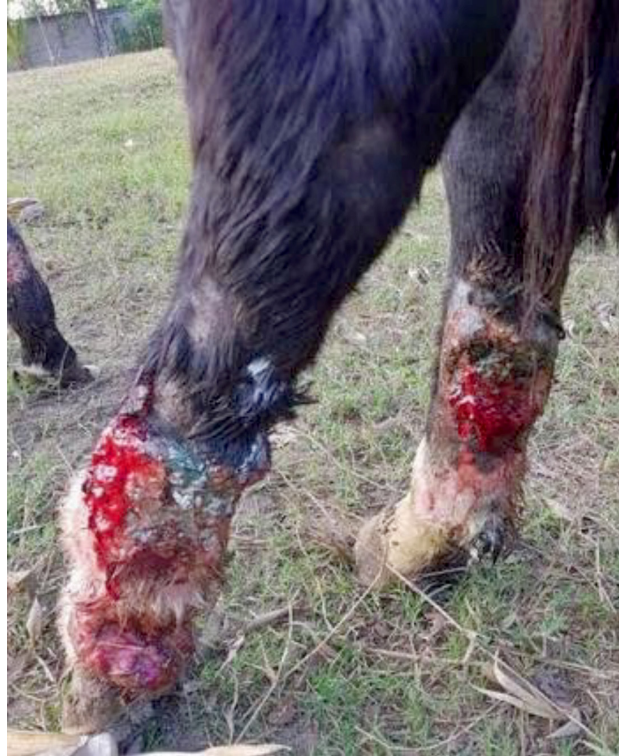
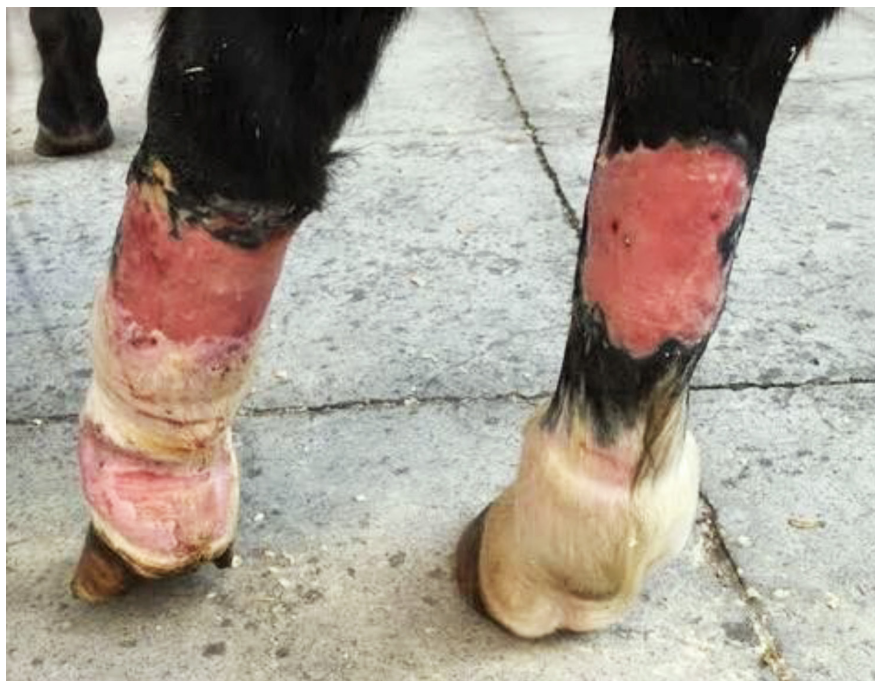Figura 1. Potranca con lesiones en los miembros.



Figura 2. Potranca con debilidad.



**Figura 3.** Lesiones cutáneas en los miembros pélvicos, de apariencia ulcerada, pruriginosa, multinodular, mal delimitada y alopécica.



**Figura 4.** Lesiones cutáneas de los miembros pélvicos después del tratamiento.

Cuadro 1. Hemogramas

Mesurando	Día 1	Día 5	Día 11	Día 16	Referencia	Unidades
Hematocrito	0.2	0.17	0.15	0.1	0.32-0.52	L/L
Hemoglobina	71	60	55	38	111-190	g/L
Eritrocitos	4.8	3.9	3.6	2.2	6.5-12.5	$\times 10^{12}$ L
VGM	42	43	42	45	34-58	f/L
CGMH	355	353	367	380	310-370	g/L
Plaquetas	124	164	113	17	100-600	$\times 10^9$ L
Sólidos totales	82	72	84	78	60-80	g/L
Fibrinógeno	6	4	4	6	2-4	g/L
Relación Pt/Fb	12	17	20	12	(>20)	
Leucocitos	22	13	4.9	1	5.5-12.5	$\times 10^9$ /L
Diferencial						
Neutrófilos	18	10	3.9	0.4	2.7-6.7	$\times 10^9$ /L
Bandas	0	0	0	0	0	$\times 10^9$ /L
Metamielocitos	0	0	0	0	0	$\times 10^9$ /L
Linfocitos	2.4	2.9	0.9	0.5	1.5-7.5	$\times 10^9$ /L
Monocitos	0.7	0.7	0.1	0.1	0-0.8	$\times 10^9$ /L
Eosinófilos	0.9	0.9	0	0	0-0.9	$\times 10^9$ /L
Basófilos	0	0	0	0	0-0.3	$\times 10^9$ /L
Otros hallazgos	Rouleaux 1+	Rouleaux incrementado		Anisocitosis 1+		
	Hemólisis 1+	Lipemia 1+		Rouleaux incrementado		
	Neutrófilos hiperseg. 1+	Neutrófilos hiperseg. 2+		Equinocitos 1+		
				Neutrófilos tóxicos 1+		
				Ictericia 1+		
Tratamiento	Ninguno	Fenilbutazona (2.2 mg/kg c/24 h) y aminoácidos (Amino-life)	Flunixin (1.1 mg/kg c/24 h), ceftiofur (2.2 mg/kg c/12 h), triamcinolona (0.3 mg/kg IM)	Ozonoterapia IV		

das; leucopenia por neutropenia, hiperfibrinogenemia y disminución en la relación ST/Fb por inflamación severa no controlada y trombocitopenia severa asociada a incremento en su consumo.

En la bioquímica clínica del día uno, presentó hiperglucemia transitoria asociada a estrés, disminución de urea, hipocalcemia e hipofosforemia por falta en el aporte y disminución en su absorción intestinal; hipocreatinemia relacionada con la pobre masa muscular de la paciente; cambios proteínicos de inflamación crónica y acidosis metabólica por acumulación de ácidos, sugerente de acidosis láctica. El día 16, la yegua presentó hipoglucemia por incremento en su consumo (secundaria a sepsis); hiperazotemia de origen prerrenal por hemoconcentración; hiperbilirrubinemia con predominio de la fracción no conjugada asociada a anorexia; incremento de ALT y CK por esfuerzo y catabolismo muscular y cambios proteínicos de inflamación crónica (**Cuadro 2**). El día once, se realizó impronta, citología y raspado cutáneo para encontrar oomicetos característicos de esta enfermedad; sin embargo, solamente se encontraron leucocitos relacionados con inflamación.

### **Necropsia**

La yegua entró en sepsis por las exotoxinas que liberó la bacteria gramnegativa *Salmonella* spp. Murió el día 16 y se le practicó la necropsia.

### **Descripción macroscópica, inspección externa**

El cadáver se encontraba en buen estado de conservación, con una pobre condición corporal. La piel de la región toracolumbar tenía lesiones circulares de 1.5 a 7.5 cm de diámetro, ulceradas y hemorrágicas. Las mucosas conjuntival, oral, vaginal y anal estaban moderadamente ictéricas.

### **Descripción macroscópica, inspección interna**

En la cavidad torácica, había líquido amarillo ámbar, compatible con un trasudado modificado. En el aparato cardiovascular (hidropericardio), se encontró líquido compatible con un trasudado simple. El epicardio tenía múltiples petequias, equimosis y sufusiones; mientras el surco coronario, aspecto mucoso. En el aparato respiratorio, en la luz traqueal, se encontró abundante espuma de burbuja fina y congestión en la parte craneal del pulmón izquierdo. En el aparato digestivo, en la mucosa gástrica a nivel del *margo plicatus* se hallaron múltiples úlceras, cuyos diámetros oscilaban entre 0.5-1 cm. La región corticomedular de ambos riñones estaba congestionada. Mientras, en la retroperitoneal se encontró un hematoma de 21 cm, que se extendía hacia las serosas de la vejiga y el útero.

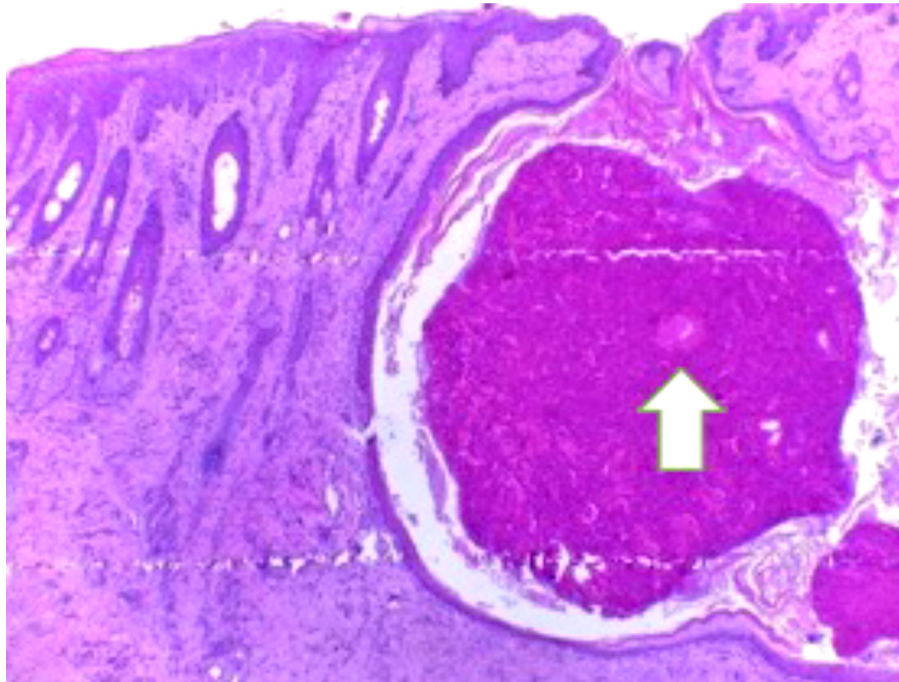
### **Descripción microscópica**

Piel: en la epidermis se notaban extensas áreas donde había pérdida de la continuidad del epitelio que rebasaba la membrana basal (úlceras). Por debajo de estas zonas, se apreciaron abundantes fibras de colágena entremezcladas con fibroblastos y vasos sanguíneos de nueva formación (tejido de granulación). En la dermis profunda de los miembros y en el panículo adiposo, se observaron focos de necrosis

Cuadro 2. Bioquímicas clínicas

Mesurando	Día 1	Día 5	Día 11	Día 16	Referencia	Unidades
Glucosa	7	7	5.5	0.3	3.4-6.2	mmol/L
Urea	4	7.8	6.1	9.8	4.1-7.6	mmol/L
Creatinina	74	63	72	70	88-156	µmol/L
Colesterol	-	-	-	-	1.81-4.65	mmol/L
Bilirrubina total	6.4	16.5	26	72.4	14-54	µmol/L
Bilirrubina conjugada	3.3	3	2.7	3.4	6-12	µmol/L
Bilirrubina no conjugada	3.1	13.5	23.3	69	4-44	µmol/L
Aspartato transferasa (AST)	192	494	505	613	<450	U/L
Glutamato deshidrogenasa (GLDH)	8	6	3	8.29	<11	U/L
Gamaglutamil transferasa (GGT)	11	7	7	6.1	<22	U/L
Creatinin cinasa (CK)	219	713	222	728	<425	U/L
Proteínas totales	79	75	83	77	53-71	g/L
Albúmina	16	24	18	15	31-39	g/L
Globulina	63	51	65	62	20-35	g/L
Relación A/G	0.25	0.47	0.28	0.24	0.89-1.65	-
Calcio	2.67	2.49	2.84	2.54	2.79-3.22	mmol/L
Fósforo	0.68	0.73	0.50	0.57	0.77-1.67	mmol/L
Relación Ca/P	3.92	3.41	5.68	4.46	-	-
Potasio	4.1	3.80	4.2	5.9	3.36-4.99	mmol/L
Sodio	132	135	131	129	132-141	mmol/L
Cloro	97	93	93	95	98-105	mmol/L
Bicarbonato	25	33	-	33	27-34	mmol/L
Anión gap	14	13	-	34	4.0-13	mmol/L
DIF	35	42	38	34	30-40	mmol/L
Osmolalidad	265	275	264	259	-	-
Triglicéridos	-	-	-	-	-	mmol/L
Tratamiento	Ninguno	Fenilbutazona (2.2 mg/kg c/24 h) y aminoácidos (Amino-life)	Flunixin (1.1 mg/kg c/24 h), cefotiofur (2.2 mg/kg c/12 h), triamcinolona (0.3 mg/kg IM)	Ozonoterapia iv		





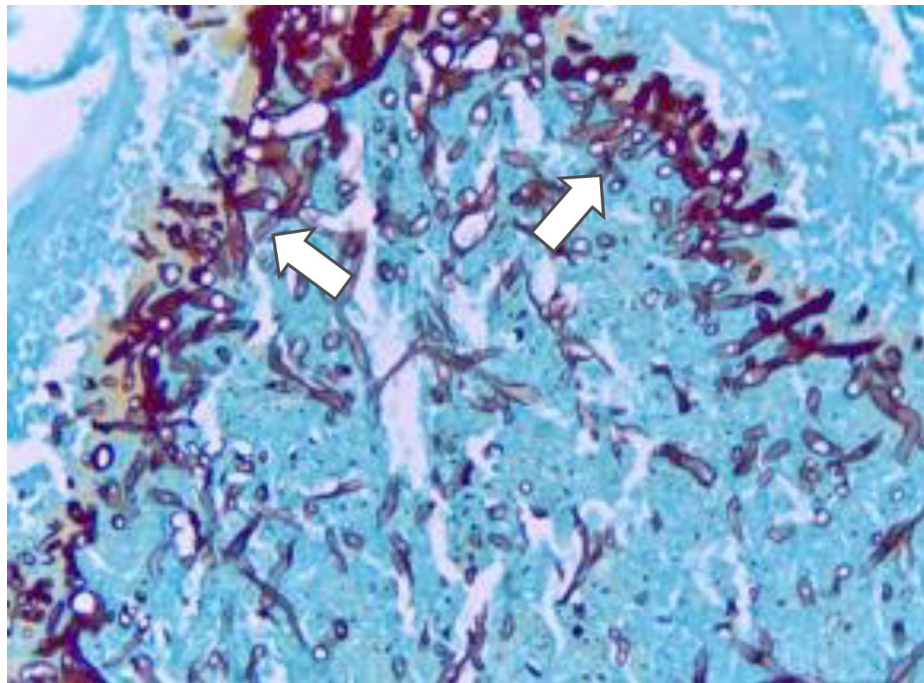
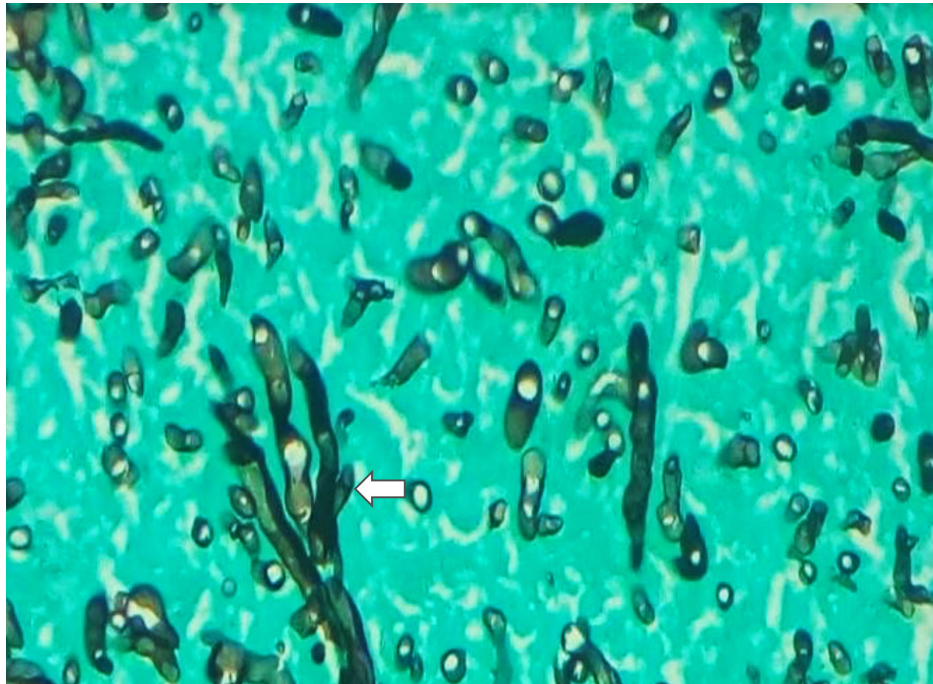
**Figura 5.** Fotomicrografía de piel, tinción HE. Se observa un granuloma y el fenómeno de Splendore/Hoeppli (flecha).

entremezclados con fibrina, neutrófilos y eosinófilos, los cuales estaban rodeados por linfocitos, macrófagos y algunas células gigantes multinucleadas (granulomas) en donde se observó el fenómeno de Splendore/Hoeppli, que se manifiesta cuando hay algunos agentes infecciosos, especialmente hongos (Figura 5).

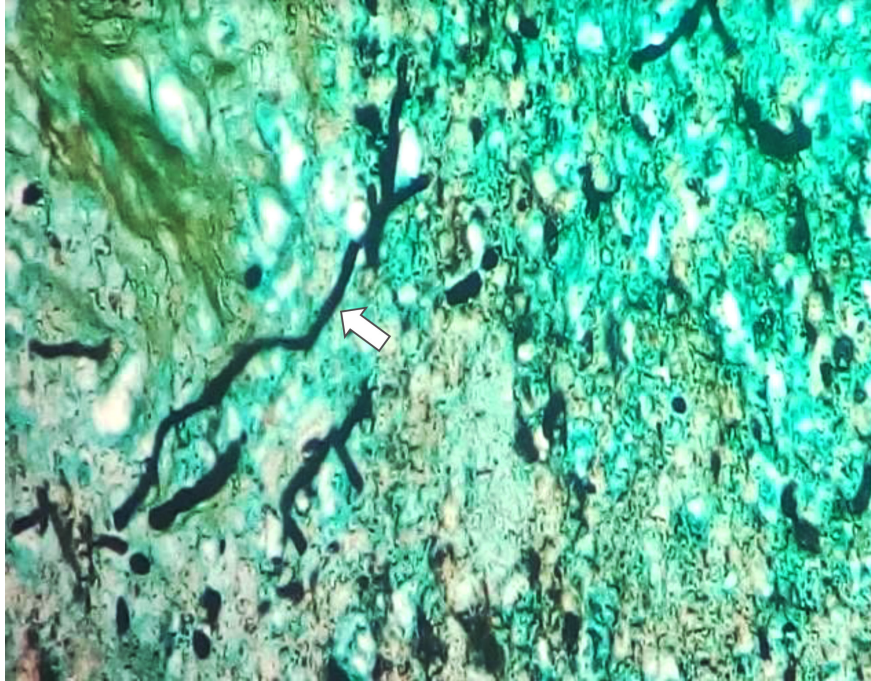
El diagnóstico morfológico fue dermatitis y paniculitis piogranulomatosa grave multifocal con numerosas hifas intralesionales, conocidas como *kunkers* Grocott positivas, compatibles con *Pythium insidiosum* (Figuras 6 y 7). En la mucosa del estómago, se perdía la continuidad del epitelio que rebasaba la membrana basal (úlceras). También había bacterias bacilo corto grampositivas y gramnegativas, hifas septadas y numerosos neutrófilos en la submucosa (Figuras 8, 9 y 10). Mientras las vellosidades del intestino se apreciaron acortadas, y la mucosa invadida por linfocitos.

## Discusión y relevancia clínica

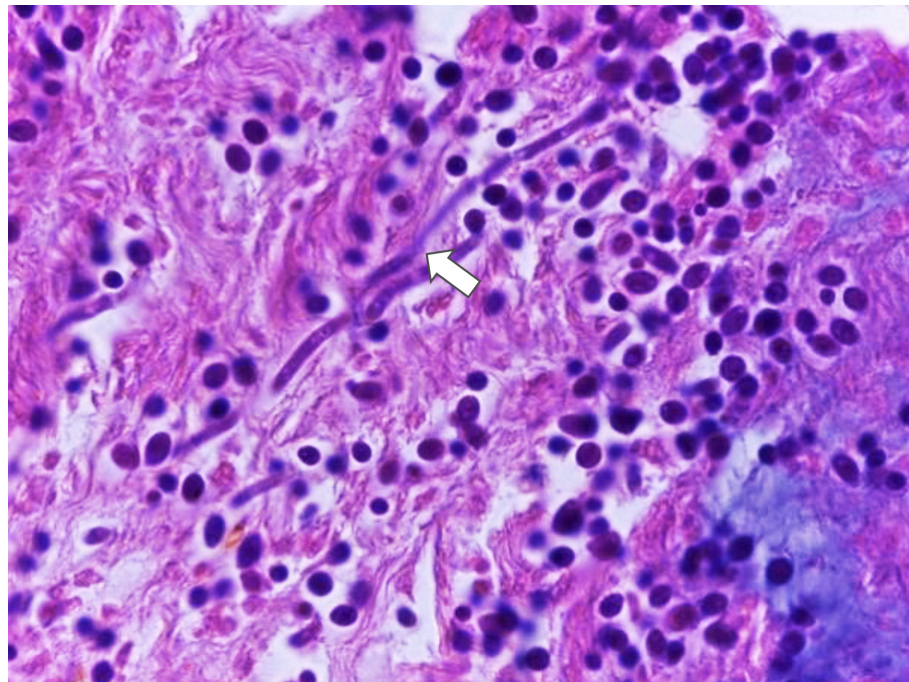
*Pythium insidiosum* es un oomiceto causante de la micosis llamada pitiosis cutánea equina, una enfermedad crónica, granulomatosa, pruriginosa y progresiva, que se presenta en regiones con temperaturas que varían de clima tropical a subtropical, lugares donde las condiciones son óptimas para que se desarrolle *Pythium insidiosum*. En la última década (2012-2022), la pitiosis abarcó 23 países tropicales, subtropicales y templados de todo el mundo, incluido México, donde Hanna y Theerepong (febrero 2022), reportan solo dos casos en el país desde 1980 hasta 2021.<sup>(1)</sup> Esta enfermedad se ve favorecida por las condiciones medioambientales y las inundaciones. El diagnóstico definitivo involucra correlación clínico-epidemiológica, clínico patológica, histopatológica y molecular.<sup>(2, 3)</sup>



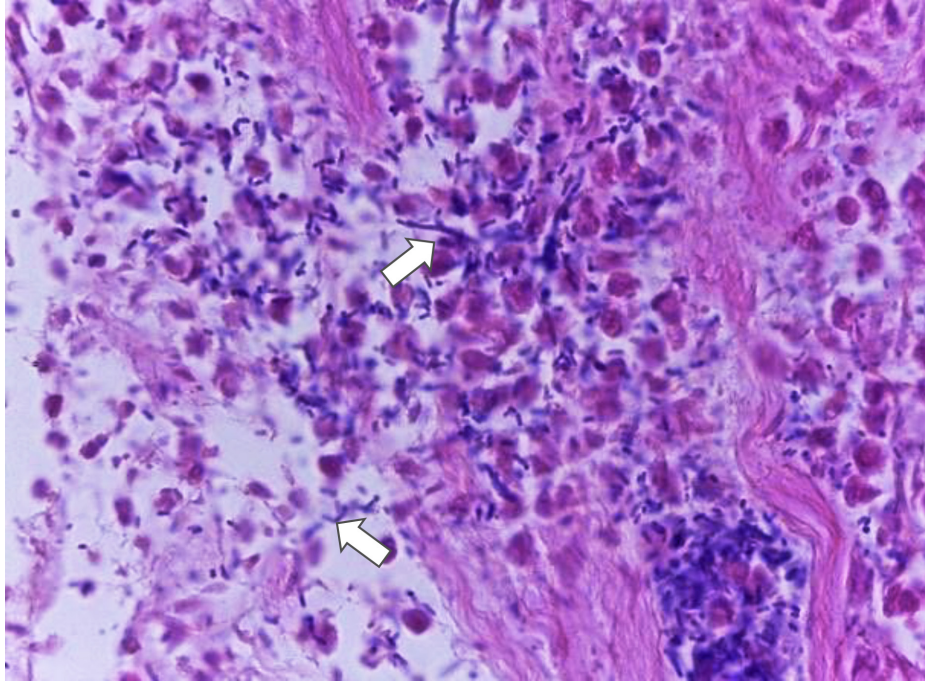
**Figura 6 y 7.** Fotomicrografías de piel, teñidas con tinción de Grocott, donde se evidencian los oomicetos de *Pythium insidiosum* (flechas).



**Figura 8.** Fotomicrografía de estómago, tinción de Grocott, hifas septadas (flecha).



**Figura 9.** Fotomicrografía de estómago, tinción H&E, hifas septadas (flecha).



**Figura 10.** Fotomicrografía de estómago, tinción de Gram. Se evidencian bacterias grampositivas y gramnegativas. Las flechas señalan bacilos.

En este caso clínico, tanto la historia clínica (potranca de zona tropical), como las lesiones cutáneas pruriginosas y granulomatosas, nos hace pensar en *Pythium insidiosum* como uno de los principales diagnósticos diferenciales que se tomó en cuenta para el abordaje clínico de la paciente. Algunos de los signos clínicos que se presentan comúnmente en la pitiosis cutánea equina, son fiebre, depresión, pérdida de peso, ulceraciones granulomatosas con superficie irregular, exudación fibrinosanguinolenta, inflamación crónica localizada y pobre masa muscular.<sup>(4)</sup> Los mismos hallazgos clínicos que presentó la potranca. En este caso, la anemia se exacerbó por pérdidas entéricas dados los hallazgos encontrados en la necropsia (úlceras gástricas probablemente ocasionadas por el uso de AINES (meclumina de flunixin y fenilbutazona) y el hematoma retroperitoneal.

Hay dos formas principales en las que puede propagarse la enfermedad, la primera, cutánea; la más común. En ella, el microorganismo se encuentra en lugares húmedos o donde hay agua estancada, el infectante invadirá los tejidos donde previamente hubo una herida. Comúnmente se presenta en animales que pasan mucho tiempo en lagos o lagunas. El agente infeccioso provoca inflamación local granulomatosa que se propaga con facilidad y origina anemia.<sup>(4, 5)</sup> Esto explicaría las lesiones de los miembros inferiores de la potranca: granulomatosas, pruriginosas y multinodulares (*kunkers*). La segunda forma en la que la enfermedad se manifiesta es la digestiva. Los animales consumen agua encharcada con las zoosporas del oomiceto. La enfermedad se confirma con la tinción Grocott en los tejidos afectados.<sup>(5)</sup>

Es probable que el animal haya consumido agua estancada de su zona tropical, y por ello, se le encontraron oomicetos compatibles con *Pythium insidiosum* en el examen microscópico de la necropsia mediante la tinción especial de

Grocott. Como prueba diagnóstica para *Pythium insidiosum*, la citología es importante debido a que hay cambios celulares indicativos de inflamación granulomatosa o piogranulomatosa, infiltración eosinofílica y en ocasiones se evidencian elementos fúngicos.<sup>(6)</sup> En este caso clínico, la citología no evidenció al agente etiológico, sin embargo, se observaron células indicativas de inflamación. Asimismo, como hallazgo incidental, se observaron bacilos grampositivos y gramnegativos, por lo que se sospechó de salmonela, que se confirmó por PCR. En general, la ruta de infección de salmonela para los equinos involucra la contaminación del alimento y el agua,<sup>(7)</sup> donde seguramente la potranca adquirió la enfermedad.

Los equinos de cualquier edad pueden contraer salmonela, aunque los potrillos son los más susceptibles cuando se destetan. El pronóstico dependerá de la edad o la etapa productiva del paciente.<sup>(7)</sup> En este caso, la infección por salmonelosis fue oportunista dada la inmunosupresión con la que cursaba la paciente. En cuanto al pronóstico de pitiosis cutánea equina, en México, se dice que es reservado, porque no existe un fármaco eficiente contra *Pythium insidiosum*. En México no hay vacuna que ayude a revertir la enfermedad y, para el éxito quirúrgico, se tendría que diagnosticar la enfermedad en un estadio muy temprano con reserva de que la enfermedad se disemine rápidamente, lo que podría causar la muerte o invalidez de los animales en la mayoría de los casos.<sup>(3)</sup> Y fue la muerte, la que alcanzó a esta potranca.

No obstante, Camargo et al. (2021) estudiaron *in vitro* el efecto de la ozonoterapia contra *Pythium insidiosum*, donde concluyeron que el aceite de girasol ozonizado con un alto índice de peróxido y exposiciones múltiples a mezclas de gases O<sub>3</sub> fueron capaces de inactivar *Pythium insidiosum* aislado de caballos.<sup>(8)</sup> Lo que podría ser un preámbulo para abrir nuevas investigaciones de uso y efecto del ozono *in vivo* contra *Pythium insidiosum*, porque en este caso, solo se utilizó para las propiedades que tiene para favorecer una rápida cicatrización.

## Financiamiento

Los estudios de laboratorio, pruebas diagnósticas y la hospitalización del paciente fueron pagados por el propietario del paciente.

## Agradecimientos

Al personal médico del Hospital para Équidos del Departamento de Medicina, Cirugía y Zootecnia para Équidos de la FMVZ-UNAM por facilitar el seguimiento de este caso.

MVZ Luay Martínez Chavarría, Laboratorio de Patología Molecular del Departamento de Patología FMVZ-UNAM por la realización de la PCR.

## Conflictos de interés

Los autores declaran que no tienen ningún conflicto de interés.

## Contribución de los autores

SAGL, redactó el reporte de caso clínico, procesó las muestras de laboratorio, realizó la citología, la impronta y el raspado cutáneo.

MGO, diagnosticó e interpretó la patología clínica, además, revisó y corrigió el manuscrito.

FCD, dio seguimiento clínico al paciente.

PGV, realizó la necropsia y las tinciones de Grocott.

## Referencias

1. Hanna Y, Theerepong K. Global distribution and clinical features of pythiosis in humans and animals. *Journal Fungi Basel*. 2022(Feb);8(2):182. doi: 10.3390/jof8020182.
2. Chitasombat MN, Jongkhajornpong P, Lekhanont K, Krajaejun T. Recent update in diagnosis and treatment of human pythiosis. *National Library of Medicine* 2020(Feb);20(1). doi: 10.7717/peerj.8555.
3. Cardona JA, Vargas M, Patarroyo JS. Pythiosis cutaneous in horses treated with triamcinolone acetonide. *Rev. MVZ Córdoba*, 2017(Abr);22(1). doi: 10.21897/rmvz.924.
4. Yasmine YH, Hamad MH, Abouzeid NZ, El- Belkemy FA. Equine pythiosis in Egypt: clinicopathological findings, detection, identification and genotyping of *Pythium insidiosum*, *Veterinary Dermatology*. 2020(August);31(4):298-e73. doi: 10.1111/vde.12845.
5. Acero EJ, Botero EA, Maldonado MI. Micosis por *Pythium insidiosum* primer caso con diagnóstico definitivo en Colombia, *Publicación Científica en Ciencias Biomédicas*. 2013(May);11(19). doi: 10.22490/24629448.1021.
6. Scott DW, Miller WH. *Equine Dermatology*. Elsevier Science. 2a ed. 2013.
7. Feary DJ, Hassel DM. Enteritis and colitis in horses. *Vet. Clin. North. Am. Equine. Pract.* 2006 Aug;22(2):437-792006.
8. Ferreira JC, Pires RH, Costa GB, Carrizo BN, Guiotto FG, Rodrigues VS. The *in vitro* effect of ozone therapy against equine *Pythium insidiosum*. *Journal of Equine Veterinary Science*. 2021(Mar);(98):103305. doi: 10.1016/j.jevs.2020.103305.